DOI: https://doi.org/10.46879/ukroj.3.2020.208-221
УДК: 612.62-055.25:618.17-008.8+1612.66

Ехографічні особливості органів малого таза у дівчаток з аномальними матковими кровотечами залежно від дебюту захворювання

Диннік В. О.,[1] ORCID ID: https://orcid.org/0000-0002-7692-1856, e-mail: viktoriadynnik@gmail.com
Диннік О. О.,[2] ORCID ID: https://orcid.org/0000-0002-2410-2760, e-mail: dynunja15@gmail.com
[1] *Державна установа «Інститут охорони здоров'я дітей та підлітків Національної академії медичних наук України», Харків, Україна*
[2] *Харківський національний медичний університет Міністерства охорони здоров'я України, Харків, Україна*

Echographic features of the pelvis organs in girls with abnormal uterine bleeding depending on the debut of the disease

Dynnik V. A.,[1] ORCIDID: https://orcid.org/0000-0002-7692-1856, e-mail: viktoriadynnik@gmail.com
Dynnik A. A.,[2] ORCID ID: https://orcid.org/0000-0002-2410-2760, e-mail: dynunja15@gmail.com
[1] *State Organization «Institute of Children and Adolescents Health Care of the National Academy of Medical Sciences of Ukraine«, Kharkiv, Ukraine*
[2] *Kharkiv National Medical University of Ministry of Health of Ukraine, Kharkiv, Ukraine*

Ключові слова:
ехосонографія органів малого таза, аномальні маткові кровотечі, дівчата-підлітки, гормональний профіль, дебют захворювання.

Для цитування:
Диннік В. О., Диннік О. О. Ехографічні особливості органів малого таза у дівчаток з аномальними матковими кровотечами залежно від дебюту захворювання. *Український радіологічний та онкологічний журнал*. 2020. Т. XVIII. № 3. С. 208–221. DOI: https://doi.org/10.46879/ukroj.3.2020.208-221

Для кореспонденції:
Диннік Вікторія Олександрівна
Державна установа «Інститут охорони здоров'я дітей та підлітків «Національної академії медичних наук України»;
пр-т Ювілейний, буд. 52а, м. Харків, Україна, 61053;
e-mail: viktoriadynnik@gmail.com

© *Диннік В. О., Диннік О. О., 2020*

РЕЗЮМЕ
Актуальність. Ультразвукова діагностика (ехографія) є одним із основних діагностичних методів, використовуваних у лікарській практиці. На підставі результатів, отриманих при ультразвуковому дослідженні (УЗД), може бути складений план подальшого діагностичного обстеження пацієнта і/або визначена лікувальна тактика для конкретного хворого.
Мета роботи – вивчення ехографічних особливостей внутрішніх геніталій у дівчаток-підлітків з аномальними матковими кровотечами залежно від часу дебюту захворювання і гормонального фону.
Матеріали та методи. Обстежено 289 дівчат-підлітків з аномальними матковими кровотечами (АМК) віком 11–17 років. Пацієнтки були розподілені на три групи. До першої увійшло 163 підлітки з маніфестацією захворювання з менархе або в перший рік менструальної функції. До другої – 65 дівчаток, у яких АМК виникли на другому і пізніше роках існування менструальної функції. У третю – 61 пацієнтка з несталим менструальним циклом. У сироватці крові визначали ЛГ, ФСГ, ПРЛ, Е2, Т, ІРІ, ІПФР-1, ГЗСС. Були виміряні поздовжній, поперечний і передньозадній розмір матки і яєчників та проведена оцінка даних УЗД органів малого таза дівчаток з АМК.
Результати та їх обговорення. Виявлено, що параметри матки в межах вікової норми реєструвалися тільки у 35 % пацієнток, найрідше у дівчаток із попередньою олігоменореєю (29,5 %). Більш ніж у третини дівчат виявлялися персистуючі фолікули або кісти яєчників і у 62,8 % збільшення внутрішньоматкового М-ехо. Виявлено залежність розмірів матки від патерна гормонів. Представлено математичний аналіз асоціативних зв'язків гормонального фону і ехографічних параметрів матки.
Висновки. УЗД органів малого таза є корисним інструментом у виявленні морфологічних особливостей матки і яєчників, доповнює ендокринний профіль хворих, що підвищує точність діагностики, а його результати служать додатковим маркером при вирішенні питання про вибір тактики терапії.

Keywords:
pelvic echosonography, abnormal uterine bleeding, adolescent girls, hormonal profile, disease onset.

For citation:
Dynnik V. O., Dynnik O. O. Echographic features of the pelvis organs in girls with abnormal uterine bleeding depending on the debut of the disease. *Ukrainian journal of radiology and oncology.* 2020;28(3): 208–221. DOI: https://doi.org/10.46879/ukroj.3.2020.208-221

For correspondence:
Dynnik Victoria Oleksandrovna
State Organization "Institute for Children and Adolescents Health Care of the NAMS of Ukraine";
52a, Yubileynyiy Prosp., Kharkiv, Ukraine, 61153;
e-mail: viktoriadynnik@gmail.com

© Dynnik V. O., Dynnik O. O., 2020

ABSTRACT
Background. Ultrasound diagnosis (echography) is now one of the main diagnostic methods used in medical practice. Based on the results obtained by ultrasound (ultrasound), a plan for further diagnostic examination of the patient can be made and/or treatment policy can be determined for a specific patient.
Purpose – studying the echographic features of the internal genitalia in adolescent girls with abnormal uterine bleeding depending on the time of the disease debut and hormonal levels.
Materials and methods. Two hundred and eighty-nine adolescent girls with abnormal uterine bleeding were examined at the age of 11–17. The patients were divided into three groups. Group I included 163 adolescents with manifestation of the disease with menarche or in the first year of menstrual function. Group 2 included 65 girls in whom AUB arose in the second and later years of the existence of menstrual function. Group 3 included 61 patients with an unsteady menstrual cycle. LH, FSH, PRL, E2, T, IRI, IPFR-1, SHPS were determined in the blood serum. The longitudinal, transverse and anteroposterior dimensions of the uterus and ovaries were measured.
Results. The evaluation of the ultrasound data of the pelvic organs of girls with AUB was carried out. It was revealed that the parameters of the uterus within the age norm were recorded only in 35 % of patients. The least frequently in girls with previous oligomenorrhea (29.5 %). More than a third had persistent ovarian follicles or cysts and 62.8 % had an increase in the intrauterine M-echo. The dependence of the size of the uterus on the pattern of hormones was revealed. A mathematical analysis of associative relationships of the hormonal background and echographic parameters of the uterus is presented.
Conclusions. Ultrasound examination of the pelvic organs is a useful tool in identifying the morphological features of the uterus and ovaries, complements the endocrine profile of patients, which increases the diagnostic accuracy, and its results serve as additional markers when deciding on the choice of therapy tactics.

Рукопис надійшов	Отримано після рецензування	Прийнято до друку
Manuscript was received	*Received after review*	*Accepted for printing*
07.08.2020	28.08.2020	16.09.2020

Зв'язок роботи з науковими програмами, планами і темами

Стаття є фрагментом планової науково-дослідної роботи Державної установи «Інститут охорони здоров'я дітей та підлітків Національної академії медичних наук України» «Вдосконалити методи лікування дівчаток-підлітків із гіпоменструальним синдромом» (номер державної реєстрації: 0116U003035, шифр теми: НАМН 87/16, прикладна, термін виконання: 2016–2018 рр., керівник – завідувач відділення дитячої гінекології доктор медичних наук, професор Левенець С.О.).

ВСТУП

Турбота про здоров'я підростаючого покоління є пріоритетом для будь-якої країни світу, оскільки підлітки це репродуктивний, соціальний, економічний, інтелектуальний та культурний потенціал нації. Низькі репродуктивні можливості сучасних юнаків і дівчат потребують удосконалення медичних технологій діагностики для виявлення порушень ще на ранніх етапах розвитку і розробки сучасних, ефективних реабілітаційних заходів.

Connection with research programs, plans and projects.

The paper is a fragment of the planned research project of SI "Institute of Children and Adolescents Health Care of the National Academy of Medical Sciences of Ukraine" that is "Improve the Methods of Treatment of Adolescents with Hypomenstrual Syndrome" (State registration No: 0116U003035; research project code: NAMS (Ukraine) 87/16, application-oriented, period for performance: 2016–2018; led by Head of Pediatric Gynecology Department, Doctor of Medical Science, Prof. Levenets S.O).

INTRODUCTION

Health of the younger generation is a priority for any country in the world, since adolescents represent the reproductive, social, economic, intellectual and cultural potential of a nation. Low reproductive capabilities of modern young men and women require improved medical diagnostic technologies in order to identify disorders at the early stages of development and elaborate modern and effective rehabilitation measures.

Пубертатний період є вкрай важливою, рубіжною фазою розвитку людини, коли організм піддається змінам, що сприяють початку його репродуктивної, фізичної і психічної зрілості. Тривожними є дані про те, що останнім часом відзначається зростання гінекологічної патології. Провідне місце в її структурі серед дівчат старшого віку займають порушення менструальної функції [1]. Аномальні маткові кровотечі є найбільш поширеною формою розладів менструальної функції в структурі гінекологічної патології дівчат-підлітків, з якою вони звертаються за медичною допомогою [2].

Незважаючи на бурхливий розвиток діагностичної техніки, впровадження в клінічну практику сучасних технологій – комп'ютерної, магнітно-резонансної та позитронно-емісійної томографій, на поточний момент саме ультразвукове дослідження (УЗД) все ще залишається базовим методом при обстеженні дівчат з гінекологічною патологією [3, 4]. Ще в 2004 році висновки конференції з компактної ультрасонографії, яка була організована Американським інститутом ультразвуку в медицині (AIUM), свідчили, що концепція «ультразвукового стетоскопа» швидко рухається від теорії до реальності. Аналогічна конференція в 2010 році підтвердила цей постулат [5]. Скринінг із використанням УЗД приваблює в першу чергу тим, що є неінвазивним і не має іонізуючого випромінювання. Багаторазове повторення, якщо в ньому виникає необхідність, абсолютно нешкідливе. Важливою перевагою методу є можливість проведення дослідження при маткових кровотечах.

Найбільш широко УЗД органів малого таза в дитячій гінекології використовується для виявлення аномалій розвитку, наявності кіст і пухлин, при вирішенні питання про постановку діагнозу передчасного статевого розвитку (ПСР), синдрому полікістозних яєчників (СПКЯ), вибору методу терапії при порушеннях менструального циклу [6, 7].

Водночас ми не зустрічали робіт про особливості морфометричних показників при ехосонографії органів малого таза у дівчат-підлітків з аномальними матковими кровотечами залежно від параметрів гомеостазу, на якому сформувалася маткова кровотеча з урахуванням часу дебюту захворювання.

У поодиноких зарубіжних публікаціях щодо УЗД органів малого таза при аномальних маткових кровотечах пубертатного періоду (АМК ПП) є відомості про недоцільність його проведення у хворих з АМК, оскільки воно не впливає на протокол лікування [8]. З огляду на те, що в 70–90 % випадків при лікуванні АМК ПП у зарубіжній літературі описують використання або чистих гестагенів, або ОК, то дані УЗД істотно вплинути на тактику лікування не можуть. Українська школа дитячих гінекологів віддає перевагу максимальному використанню при лікуванні АМК ПП негормональних засобів (НПЗЗ, антифібринолітиків: транексамова, амінокапронова кислоти, дицинон та ін.). У зв'язку з цим дані УЗД внутрішніх геніталій мають істотне значення, оскільки наявність фолікулярних кіст, гіперплазії ендометрія є прогностично несприятливими факторами для використання негормонального лікування

Puberty is a milestone phase of human development of great significance, during which the body undergoes a number of changes contributing to the onset of its reproductive, physical and mental maturity. The evidence that there has been an increase in gynecological pathologies in recent years is alarming. Menstrual dysfunctions occupy the leading position in its structure among girls of older age [1]. Abnormal uterine bleeding is the most common form of menstrual dysfunction in the gynecological pathology structure of adolescent girls who seek medical help [2].

Notwithstanding a tremendous upgrowth of diagnostic technology science and introduction of modern technologies – computer, magnetic resonance and positron emission tomography – into clinical practice, ultrasonography remains the baseline first line method for examining girls with gynecological pathologies [3, 4]. Back in 2004, at a conference on compact ultrasonography hosted by the American Institute of Ultrasound in Medicine (AIUM) it was concluded that the concept of an "ultrasound stethoscope" was rapidly transitioning from theory to reality. A similar conference in 2010 confirmed this idea [5]. Ultrasound screening is an attractive method due to the fact that it is non-invasive and does not emit ionizing radiation. Repeated use, if necessary, is completely harmless. An important advantage of this method is the ability to conduct examinations with uterine bleeding.

In pediatric gynecology, pelvic ultrasound examination is most widely used to detect developmental anomalies, cysts and tumors when deciding whether to diagnose precocious sexual development (PSD), polycystic ovary syndrome (PCOS), and to select therapy method for menstrual irregularities [6, 7].

At the same time, we have not encountered works on clinical features of morphometric parameters during pelvic echo sonography in adolescent girls with abnormal uterine bleeding, depending on the parameters of homeostasis at which uterine bleeding manifested and taking into account the time of onset.

Few foreign publications on pelvic ultrasound with AUB contain information on the inexpediency of its implementation in patients suffering from AUB, since it does not affect the treatment regimen [8]. Considering that in 70–90 % of cases in the treatment of AUB foreign literature describes the use of either pure progestogens or OC, ultrasound data cannot affect the treatment tactics significantly. The Ukrainian school of pediatric gynecologists postulates the maximum use of non-hormonal agents (NSAIDs, antifibrinolytics: tranexamic, aminocaproic acids, dicinone, etc.) when treating AUB. In connection with these data, internal genitalia ultrasound is of significant importance, since follicular cysts or endometrial hyperplasia present are prognostically unfavorable factors for using non-hormonal treatment and compel the doctor to prescribe hormonal drugs more quickly.

і схиляють лікаря до більш швидкого призначенням гормональних препаратів.

Мета роботи – вивчення ехографічних особливостей внутрішніх геніталій у дівчат-підлітків з аномальними матковими кровотечами залежно від часу дебюту захворювання і гормонального фону.

МАТЕРІАЛИ ТА МЕТОДИ

Обстежено 289 дівчат-підлітків з аномальними матковими кровотечами віком 11–17 років, які не живуть статевим життям. За характером менструальної функції (стабільна чи ні) до захворювання і за часом (по відношенню до менархе) появи маткової кровотечі всі пацієнтки були розділені на три групи. До першої увійшло 163 підлітки з маніфестацією захворювання з менархе або в перший рік менструальної функції. Другу склали 65 дівчат, у яких АМК виникли на другому і пізніше роках існування менструальної функції. Третю – 61 пацієнтка з несталим менструальним циклом, маткова кровотеча у них виникла на другому і пізніше роках менструальної функції, але кровотечам передували інші розлади менструацій (в основному олігоменорея). Групу порівняння склали 70 дівчаток того ж віку з нормальним менструальним циклом, обстежені в ранню фолікулінову фазу, були використані стандартизовані ультразвукові параметри вимірювання внутрішніх геніталій.

Ультразвукова органометрія органів малого таза проводилася на апараті «Lodgic-100» із використанням секторального датчика з частотою 3,5 МГц. Сканування здійснювалося в режимі реального часу. Для поліпшення візуалізації органів малого таза використовували методику наповненого сечового міхура. Усім пацієнткам проводилося поперечне і поздовжнє ультразвукове сканування органів малого таза, ехосонографічний вимір розмірів матки в трьох проекціях (довжина, ширина, товщина) з розрахунком об'єму, вивчали структуру акустичного рисунка ендометрія. Досліджувалися форма, структура яєчників, наявність кіст. Обсяг (V) матки розраховувався відповідно до модифікованої формули для витягнутого еліпсоїда:

V матки = 0,5236 × A × B × C,

де A – довжина матки, B – її товщина, а C – ширина [9, 10].

Вивчено концентрації лютеїнізуючого (ЛГ), фолікулостимулюючого (ФСГ) гормонів, пролактину (ПРЛ), інсуліну (ІРІ), інсуліноподібного фактора росту (ІПФР-1), лептину, глобуліну, що зв'язує статеві стероїди (ГЗСС), загальних фракцій тестостерону (Т) та естрадіолу (E_2).

Статистичну обробку результатів проводили за допомогою комп'ютерної програми «Statgraphics plus«. Дані представлені у вигляді: M – середнє арифметичне, SD – стандартне відхилення, Me – медіана. Різниця в показниках вважалася достовірною при $\rho < 0,05$. Значимість відмінностей між групами оцінювалася за допомогою критеріїв кутового перетворення Фішера, Вілкоксона – Манна – Уітні, χ^2. Системний аналіз полягав у побудові факторної моделі, параметри якої представлені у вигляді таблиці.

Обстеження дівчаток проводилися з дотриманням морально-етичних норм, при добровільній

Purpose – to research the echographic features of internal genitals in adolescent girls with abnormal uterine bleeding, depending on the time of onset and their hormonal levels.

MATERIALS AND METHODS

Two hundred and eighty-nine adolescent girls with abnormal uterine bleeding, who are not sexually active and aged 11–17 were examined. All patients were divided into three groups by the nature of menstrual function (established or not) prior to the disorder and by the time (in relation to menarche) of uterine bleeding occurrence. Group 1 included 163 adolescents who manifested the disorder with menarche or in the first year of menstrual function. Group 2 consisted of 65 girls, who developed AUB in the second and later years of their menstrual function. Group 3 included 61 patients with an unsteady menstrual cycle who had uterine bleeding in the second and later years of menstrual function, however, this bleeding was preceded by other menstrual disorders (predominantly, oligomenorrhea). The control group consisted of 70 girls of the same age with a normal menstrual cycle, examined in the early follicular phase; standardized ultrasound parameters for measuring the internal genitals were used.

Ultrasound pelvic organometry was carried out using the "Lodgic-100" apparatus with a sectoral sensor with a frequency of 3.5 MHz. Scanning was carried out in real time. To improve visualization of the pelvic organs, the full bladder technique was used. All patients underwent transverse and longitudinal ultrasound scanning of the pelvic organs, echo sonographic measurement of the size of the uterus in 3 projections (length, width, thickness), the volume was calculated, and the structure of the acoustic endometrium pattern studied. The shape, structure of the ovaries, present cysts were investigated. The volume (V) of the uterus was calculated in accordance with the modified formula for an elongated ellipsoid:

V of the uterus = 0.5236 × A × B × C,

where A is the length of the uterus, B is its thickness, and C is its width [9, 10].

The concentrations of luteinizing (LH), follicle-stimulating (FSH) hormones, prolactin (PRL), insulin (IRI), insulin-like growth factor (IGD-1), leptin, sex hormone binding globulin (SHBG), total testosterone fractions (T) and estradiol (E_2) were studied.

Statistical processing of the results was carried out using the Statgraphics plus computer software. Data are presented as: M – arithmetic mean, SD – standard deviation, Me – median. The difference in indicators was considered significant at $\rho < 0.05$. The significance of differences between groups was assessed using Fisher's angular transformation and Wilcoxon – Mann – Whitney, χ^2 criteria. The system analysis consisted in the construction of a factor model, which parameters are presented in tabular form.

The girls were examined in compliance with moral and ethical standards, the voluntary informed consent from the participants and their parents was obtained in accordance with the Declaration of Helsinki.

інформованій згоді учасниць та їхніх батьків відповідно до Гельсінської декларації.

РЕЗУЛЬТАТИ ТА ЇХ ОБГОВОРЕННЯ

Порівняльний аналіз даних ехографічного дослідження органів малого таза пацієнток з АМК та їх однолітків без порушень менструальної функції виявив, що розміри ехо-параметрів матки і яєчників у пацієнток усіх трьох груп з АМК були статистично значимо більшими, ніж у їх ровесниць. При порівнянні груп між собою встановлено, що середній об'єм матки і площа яєчників виявилися достовірно вищими у пацієнток з матковими кровотечами, що виникли з менархе або в перший рік становлення менструальної функції (табл. 1).

Зіставлення результатів морфометрії матки і яєчників при УЗД органів малого таза у пацієнток з АМК залежно від віку не виявило достовірних відмінностей (табл. 2). Водночас у пацієнток 10–14 років розміри матки і яєчників значно перевищували аналогічні у групі порівняння. Серед старших підлітків (15–17 років) хворих на АМК і групою порівняння достовірних відмінностей у розмірах матки та яєчників встановлено не було.

Індивідуальний аналіз встановив, що у більшості пацієнток з АМК ПП реєструвалися збільшені

RESULTS AND ITS DISCUSSION

Comparative analysis of the data of echographic examination of the pelvic organs of patients suffering from AUB and their peers with no menstrual dysfunction revealed that the sizes of the echo parameters of the uterus and ovaries in patients of all three groups suffering from AUB were larger than those in their peers, and the difference was statistically significant. When comparing the groups with each other, it was established that the average volume of the uterus and the area of the ovaries were found to be significantly higher in patients with uterine bleeding that occurred with menarche or in the first year of the formation of menstrual function (Table 1).

Comparison of the results of morphometry of the uterus and ovaries during pelvic ultrasound examination in patients with AUB, depending on age, did not reveal significant differences (Table 2). At the same time, the sizes of the uterus and ovaries in patients aged 10–14 exceeded similar control groups significantly. There were no significant differences found in the size of the uterus and ovaries between older patients (aged 15–17) with AUB and the control group.

Individual analysis revealed that the majority of patients with AUB had an enlarged uterus. This increase in

Таблиця 1. Ехографічна характеристика матки та яєчників у підлітків з АМК залежно від часу маніфестації захворювання

Table 1. Echographic characteristics of the uterus and ovaries in adolescents with AUB, depending on the time of disorder onset

Параметр Parameter	Статистика Statistics	I гр. N = 163 Group I N = 163	II гр. N = 61 Group II N = 61	III гр. N = 61 Group III N = 61	Всі n = 285 Total n = 285	Група порівняння N = 76 Control group N = 76
Довжина матки, мм Uterus length, mm	M ± SD Me	46,65 ± 5,77 46,0	48,57 ± 6,70 49,0	47,51 ± 4,64 48,0	47,26 ± 5,82 47,0	46,82 ± 8,29 47,5
Ширина матки, мм Uterus width, mm	M ± SD Me	45,96 ± 5.89 46,0[2)]	47,55 ± 7,67 47,0[2)]	46,44 ± 5,17 46,0[2)]	46,26 ± 6,21 46,0[2)]	43,08 ± 6,98 43,0
Товщина матки, мм Uterus thickness, mm	M ± SD Me	32,88 ± 4,81 33,0[2)]	34,18 ± 4,54 34,0[2)]	33,82 ± 3,81 33,0[2)]	33,37 ± 4,58 33,0[2)]	31,09 ± 7,46 30,5
Коєфіцієнт довжина/ширина Length/width ratio	M ± SD Me	1,02 ± 0,09 1,02[2)]	1,04 ± 0,2 1,02[2)]	1,03 ± 0,09 1,02[2)]	1,03 ± 0,12 1,02[2)]	1,08 ± 0,13 1,09
Об'єм матки, $см^3$ Uterus volume, cm^3	M ± SD Me	38,17 ± 13,41 36,54[1) 2)]	42,90 ± 16,56 42,64[1) 2)]	39,84 ± 11,33 37,67[2)]	39,59 ± 13,87 37,7	35,33 ± 17,88 34,58
Яєчник пр. довжина, мм Right ovary length, mm	M ± SD Me	34,39 ± 5,49 34,0[2)]	36,64 ± 6,03 36,0[2)]	33,97 ± 4,13 34,0[2)]	34,81 ± 5,44 34,0	30,72 ± 5,53 32,0
Яєчник пр. ширина, мм Right ovary width, mm	M ± SD Me	24,65 ± 4,45 24,0[2)]	26,08 ± 6,12 25,0[2)]	24,80 ± 3,51 24,0[2)]	25,0 ± 4,73 24,0	21,16 ± 3,87 22,0
Площа правого, $см^2$ Right ovary area, cm^2	M ± SD Me	4,52 ± 1,49 4,21[1) 2)]	5,14 ± 2,23 4,49[1) 2)]	4,45 ± 1,03 4,35[1) 2)]	4,64 ± 1,63 4,33	3,48 ± 1,04 3,79
Яєчник лів. довжина, мм Left ovary length, mm	M ± SD Me	33,83 ± 4,74 34,0[2)]	35,65 ± 4,83 35,0[2)]	34,19 ± 4,13 34,0[2)]	34,32 ± 4,68 34,0	32,22 ± 7,18 32,0
Яєчник лів. ширина, мм Left ovary width, mm	M ± SD Me	24,39 ± 4,65 24,0[2)]	26,06 ± 4,67 25,0[2)]	25,15 ± 3,73 25,0[2)]	24,93 ± 4,16 24,0	21,53 ± 6,44 22,0
Площа лівого, $см^2$ Left ovary area, cm^2	M ± SD Me	4,38 ± 1,47 4,21[1) 2)]	4,94 ± 1,55 4,58[1) 2)]	4,52 ± 0,99 4,39[1) 2)]	4,54 ± 1,42 4,35	3,83 ± 2,04 3,67

[1)] $p < 0,01 – 0,05$ групи між собою
[1)] $p < 0,01 – 0,05$ between groups
[2)] $p < 0,001 – 0,01$ з групою порівняння
[2)] $p < 0,001 – 0,01$ with control group

Таблиця 2. Розміри матки та яєчників залежно від віку, M ± SD, Me

Table 2. The size of the uterus and ovaries depending on age

Група Group	I гр. Group I		II гр. Group II		III гр. Group III		Група порівняння Control group	
Вік, роки Age, years	10–14	15–18	10–14	15–18	10–14	15–18	10–14	15–18
Матка Uterus								
Довжина, мм Length, mm	46,43 ± 0,53[1)] 46,0	47,14 ± 0,85* 46,5	48,3 ± 1,34[1)] 47,5	48,69 ± 1,05 49,0	47,57 ± 1,09[1)] 46,5	47,43 ± 0,70* 48,0	41,86 ± 1,79[2)] 42,0	49,71 ± 0,85 49,5
Ширина, мм Width, mm	45,65 ± 0,56[1)] 45,0	46,68 ± 0,82 47,5	47,65 ± 1,36[1)] 46,0	47,51 ± 1,24 48,0	46,07 ± 1,57[1)] 46,0	46,49 ± 0,73 46,0	38,71 ± 1,27[2)] 40,0	45,63 ± 0,84 45,0
Товщина, мм Thickness, mm	32,79 ± 0,43[1)] 32,0	33,1 ± 0,75 33,0	34,45 ± 1,05[1)] 35,0	34,07 ± 0,68 34,0	33,64 ± 1,15[1)] 33,0	33,62 ± 0,55 33,0	27,64 ± 1,49[2)] 28,0	33,10 ± 0,93 32,0
Довжина/ширина Length/width	1,02 ± 0,10[1)] 1,02	1,01 ± 0,07* 1,0	1,02 ± 0,06[1)] 1,02	1,04 ± 0,2* 1,02	1,04 ± 0,1[1)] 1,02	1,02 ± 0,09+ 1,02	1,08 ± 0,15 1,07	1,11 ± 0,02 1,09
Об'єм, см^3 Volume, cm^3	37,54 ± 1,21[1)] 35,77	39,59 ± 2,08 38,0	42,87 ± 3,24[1)] 40,7	42,92 ± 2,62 42,64	40,93 ± 3,46[1)] 38,3	39,52 ± 1,59 37,67	25,96 ± 2,87[2)] 24,73	40,78 ± 2,47 37,6
Яєчник правий Right ovary								
Довжина, мм Length, mm	34,15 ± 0,54[1)] 33,0	35,0 ± 0,69 35,0	34,9 ± 1,15[1)] 34,0	37,42 ± 0,94 37,0	32,21 ± 1,33[1)] 32,5	34,29 ± 0,57 35,0	27,11 ± 1,22[2)] 28,5	32,83 ± 0,51 33,
Ширина, мм Width, mm	26,0 ± 1,78[1)] 24,0	24,88 ± 0,51 25,0	25,5 ± 1,04[1)] 24,5	26,33 ± 0,99 25,0	25,21 ± 1,11[1)] 24,5	24,68 ± 0,49 24,0	18,86 ± 0,85[2)] 19,5	22,5 ± 0,39 23,0
Яєчник лівий Left ovary								
Довжина, мм Length, mm	33,52 ± 0,49[1)] 33,0	34,54 ± 0,49 35,0	34,9 ± 1,34[1)] 33,5	35,98 ± 0,63 36,0	32,21 ± 1,31[1)] 33,0	34,59 ± 0,56 34,0	29,25 ± 1,86[2)] 29,0	33,96 ± 0,62 33,0
Ширина, мм Width, mm	24,32 ± 0,48[1)] 24,0	24,56 ± 0,47 24,0	24,9 ± 1,22[1)] 23,0	26,58 ± 0,63 25,0	24,29 ± 0,79[1)] 24,0	25,36 ± 0,58 25,0	19,68 ± 1,76[2)] 19,5	22,60 ± 0,52 22,0

[1)] $p < 0,00001$ – 0,01 між 10–14-літніми в кожній групі та 10–14-літніми в групі порівняння
[1)] $p < 0,00001$ – 0,01 between 10–14-year-old girls in each group and 10–14-year-old girls in the control group
* $p < 0,001$ – 0,01 між 15–18-літніми в кожній групі та 15–18-літніми в групі порівняння
* $p < 0,001$ – 0,01 between 15–18-year-old girls in each group and 15–18-year-old girls in the control group
[2)] $p < 0,00001$ – 0,01 група прівняння 10–14-літніх та 15–18-літніх між собою
[2)] $p < 0,00001$ – 0,01 comparison group of 10–14-year-old girls and 15–18-year-old girls with each other

розміри матки. Збільшення в молодшій групі відбувалося за рахунок усіх трьох параметрів матки (довжини, ширини і товщини), у старшій групі, як правило, за рахунок довжини матки. При порівнянні груп між собою збільшені розміри матки частіше реєструвалися у пацієнток з АМК, що виникли на другому і пізніше роках існування менструальної функції після попередньої олігоменореї (рис. 1). Визначення серединного внутрішньоматкового М-ехо (товщини ендометрія) дало можливість з'ясувати, що більш ніж у половини пацієнток воно перевищувало 10 мм, це розцінювалося нами як гіперплазія ендометрія. Причому питома вага таких пацієнток не мала статистично значущих відмінностей при порівнянні груп між собою (I гр. – 65,6 %; II гр. – 63,1 %; III гр. – 59 %). Слід зазначити, що чим більшим був об'єм матки, тим частіше реєструвалася гіперплазія ендометрія ($r = +0,22$; $p \leq 0,05$).

Виявлено кореляційний зв'язок між об'ємом матки та яєчників (правий $r = +0,24$, $p < 0,00001$; лівий $r = +0,33$, $p < 0,00001$).

Ультразвук – безцінний інструмент для оцінки гінекологічних проблем, включаючи оцінку архітектоніки яєчників, яка є критерієм для діагностики цілої низки захворювань, у тому числі і СПКЯ.

На ехограмах яєчників у третини (30,4 %) пацієнток з АМК ПП візуалізувалися кістозні утворення

the younger group was a result of all three parameters of the uterus (length, width and thickness), in the older group, as a rule, this was a result of the uterus length. When comparing the groups with each other, the increased size of the uterus was more often registered in patients with AUB occurring in the second and later years of menstrual function following the previous oligomenorrhea. (Fig. 1). Determination of the median intrauterine M-echo (endometrial thickness) made it possible to establish that it exceeded 10 mm in more than half of the patients, which we regarded as endometrial hyperplasia. Moreover, the proportion of such patients did not have statistically significant differences when comparing the groups with each other (Group I – 65,6 %; Group II – 63,1 %; Group III – 59 %). It should be noted that the larger the volume of the uterus, the more often endometrial hyperplasia was found ($r = +0,22$; $p \leq 0,05$).

A correlation relationship was found between the volume of the uterus and ovaries (right $r = +0.24$, $p < 0.00001$; left $r = +0.33$, $p < 0.00001$).

Ultrasound is an invaluable tool for assessing gynecological issues, including the assessment of ovarian architectonics, which is a criterion for the diagnosing a number of disorders, including PCOS.

The echograms of the ovaries in a third (30.4 %) of patients with AUB visualized anechogenic cystic

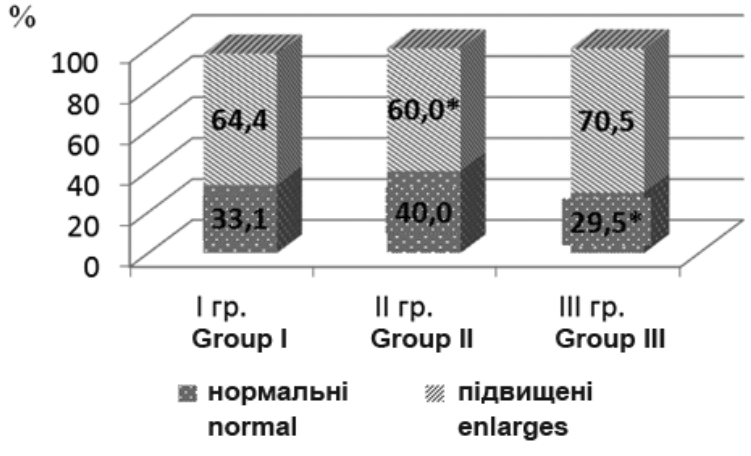

Рис. 1. Частота відхилень розмірів матки при ехосонографії

Fig. 1. Incidence of deviations in the size of the uterus with echo sonography

округлої форми різного діаметра з гладкими, чіткими контурами, анехогенні, розташовані в одному або відразу в обох яєчниках. Частина з них досягала в діаметрі 3 см і більше. З огляду на те, що розмір домінантного фолікула при овуляції складає в середньому 2,0–2,4 см з діапазоном 1,7–2,8 см, утворення від 3 см і більше можна кваліфікувати як фолікулярні кісти яєчників [11]. Найчастіше така ультразвукова сканограма визначалася у пацієнток II гр. (36,9 % проти 29,4 % в I гр.; $p_1 < 0,05$ і 26,2 % в III гр.; $p_2 < 0,01$; рис. 2). В абсолютної більшості пацієнток наявність кіст поєднувалася з гіперплазією ендометрія (I гр. – 77,1 %; II гр. – 70,8 %; III гр. – 81,3 %). Це узгоджується з «естрогенною теорією» формування гіперплазії ендометрія [12, 13].

Аналіз літератури за останні роки свідчить, що основною причиною АМК ПП служить функціональна «незрілість» центральної нервової системи і порушення регуляції оваріально-менструального циклу на рівні гіпоталамо-гіпофізарного комплексу, внаслідок чого відбуваються зміни і в продукуванні

formations of a rounded shape of various diameters with smooth, clear contours, located in one or both ovaries. Some of them reached a diameter of 3 cm or more. Considering that the size of the dominant follicle during ovulation averages 2–2.4 cm with a range of 1.7–2.8 cm, formations of 3 or more cm may be classified as follicular ovarian cysts [11]. Most often, such an echogram was observed in Group II patients (36.9 % versus 29.4 % in Group I; $p_1 < 0.05$ and 26.2 % in Group III; $p_2 < 0.01$; Fig. 2). The absolute majority of patients showed cysts combined with endometrial hyperplasia (Group I – 77.1 %; Group II – 70.8 %; Group III – 81.3 %). This is consistent with the "estrogen theory" of endometrial hyperplasia [12, 13].

Analysis of recent literature indicates that the main cause of AUB is functional "immaturity" of the central nervous system and impaired regulation of the ovarian -menstrual cycle at the level of the hypophyseal portal system, as a result of which changes in the production of steroid hormones occur [14, 15, 16]. The role of leptin and insulin in the occurrence of AUB is proved [17].

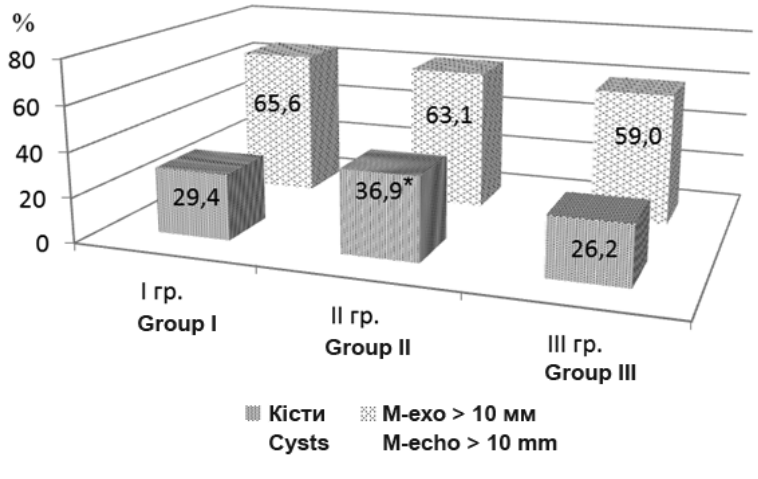

Рис. 2. Частота збільшеного внутрішньоматкового М-ехо та кіст яєчників

Fig. 2. Incidence of increased intrauterine M-echo and ovarian cysts

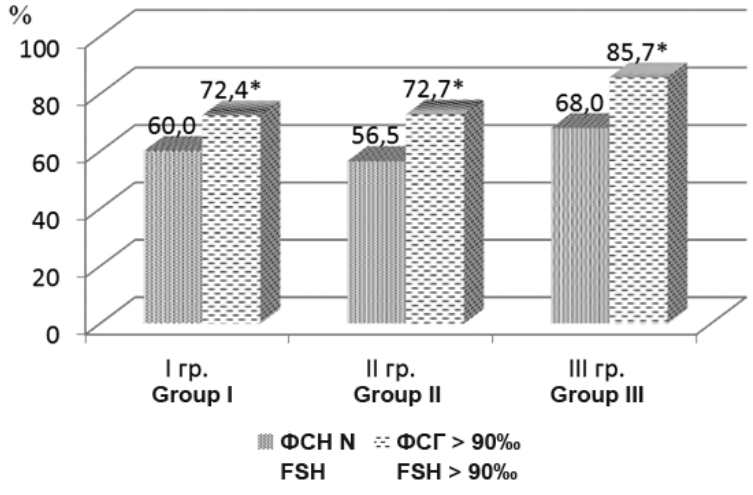

Рис. 3. Питома вага дівчаток зі збільшеними розмірами матки залежно від рівня ФСГ

Fig. 3. Proportion of girls with enlarged uterus, depending on the FSH level

стероїдних гормонів [14, 15, 16]. Доведено роль лептину та інсуліну в формуванні АМК ПП [17].

Аналіз залежності розмірів матки і яєчників від гормонального фону, на якому сформувалася маткова кровотеча, виявив певні особливості. При підвищених рівнях ФСГ у всіх групах пацієнток достовірно частіше, ніж при нормальних його значеннях, реєструються збільшені розміри матки і внутрішньоматкового М-ехо, а саме більше 10 мм ($p_{1, 2, 3} < 0,03$; рис. 3).

Виявлено слабкий кореляційний зв'язок між об'ємом матки і рівнем ФСГ ($r = +0,12$; $p < 0,04$), концентрацією E_2 ($r = +0,22$; $p < 0,05$), вмістом ІФР-1 ($r = –0,27$; $p < 0,016$), наявністю збільшеного М-ехо і ІФР-1 ($r = +0,2$; $p < 0,05$).

Відомо, що функціональний шар ендометрія піддається стероїдній гормонзалежній проліферації. Безпосередньою причиною гіперплазії ендометрія (ГЕ) може бути абсолютна або відносна гіперестрогенія, яка частіше спостерігається в пубертатному і клімактеричному періодах. Для клінічної картини ГЕ найбільш характерні аномальні маткові кровотечі, причому часто на фоні гіперестрогенії переважає естріол, який проявляє властивості активного агоніста естрадіолу і служить стимулятором гіперпластичних процесів в ендометрії [18, 19, 20]. Наші попередні дослідження свідчать про те, що при АМК ПП відбувається порушення рівноваги між окремими фракціями естрогенів, майже у половини хворих відзначаються зміни вмісту в крові естріолу (E_3) в основному в бік його підвищення [21].

Простежена кореляційна залежність між інсуліноподібним фактором росту (ІФР-1), ГЗСС і наявністю кіст і персистуючих фолікулів у яєчниках підлітків з АМК ($r = +0,2$; $p < 0,05$). Виявлено також наявність прямих зв'язків між ІРІ і ІФР-1 ($r = +0,28$; $p < 0,014$), лептином і ІФР-1 ($r = +0,51$; $p < 0,01$), зворотних між ГЗСС і ІРІ ($r = –0,3$; $p < 0,007$), ГЗСС і ІФР-1 ($r = –0,34$; $p < 0,002$). Можна припустити, що при гіперінсулінемії інсулін не тільки через свої рецептори, але і рецептори ІФР-1 впливає

Analysis of the dependence of the size of the uterus and ovaries on the endocrine profile, on which basis uterine bleeding is formed, revealed certain features. With FSH levels elevated in all groups of patients, increased sizes of the uterus and intrauterine M-echo of more than 10 mm are registered significantly more often than with its normal values ($p_{1,2,3} < 0,03$; Fig. 3).

A weak correlation relationship between uterine volume and FSH level ($r = +0.12$; $p < 0.04$), E_2 concentrations ($r = +0.22$; $p < 0.05$), IGF-1 content ($r = –0.27$; $p < 0.016$), increased M-echo and IGF-1 ($r = +0.2$; $p < 0.05$) was found.

It is known that the functional layer of the endometrium is amenable to steroid hormone-dependent proliferation. Endometrial hyperplasia (EH) may be directly caused by absolute or relative hyperestrogenism, which is more often observed during puberty and menopause. The clinical pattern of EH is characterized by abnormal uterine bleeding. Moreover, estriol, which exhibits the properties of an active estradiol agonist and serves as a stimulator of hyperplastic processes in the endometrium, often predominates against the background of hyperestrogenism [18,19, 20]. Our previous studies indicate that in the presence of AUB an imbalance between individual fractions of estrogens is observed and almost half of the patients have changes in their blood estriol content (E_3) with a generally upward trend [21].

A correlation relationship between insulin-like growth factor (IGF-1), SHBG and the presence of cysts and persistent follicles in the ovaries of adolescents with AUB was observed ($r = +0.2$; $p < 0.05$). A direct connection with IRI and IGF-1 ($r = +0.28$; $p < 0.014$), leptin and IGF-1 ($r = +0.51$; $p < 0.01$), and an inverse connection with SHBG and IRI ($r = –0.3$; $p < 0.007$), SHBG and IGF-1 ($r = –0.34$; $p < 0.002$) were found. One may assume that with hyperinsulinemia, insulin affects the ovarian tissue not only through its receptors, but also through IGF-1 receptors, causing growth and maturation of follicles in the ovaries, their persistence and transformation into cysts, and a reduced level of globulin-binding proteins increases the bioavailability of sex steroids.

на тканини яєчників. Це призводить до зростання і дозрівання фолікулів в яєчниках, їх персистенції і перетворенню в кісти, а знижений рівень глобуліну, що зв'язує стероїдні гормони, підвищує біодоступність статевих стероїдів.

Наступний етап нашої роботи був присвячений порівнянню результатів ультразвукового дослідження з гормональними показниками. Було побудовано моделі асоціації ехографічних параметрів матки з гормональним гомеостазом залежно від дебюту аномальних маткових кровотеч у дівчаток-підлітків.

Методом факторного аналізу виділено інтегральні складові взаємодії гонадотропінів, стероїдних гормонів, гормонів енергетичного обміну (лептину, інсуліну), ІПФР-1, глобуліну, що зв'язує статеві стероїди, і об'єм матки з урахуванням дебюту аномальної маткової кровотечі в підлітковому віці. Побудовано факторні моделі для кожної групи пацієнток.

Факторна модель для хворих I групи складалася з трьох факторів, які описують 89 % усієї мінливості вихідних даних. Структура факторної моделі представлена в табл. 3.

The subsequent stage of our work was devoted to the comparison of ultrasound results with hormonal parameters. Models of the association of echographic parameters of the uterus with hormonal homeostasis were built depending on the onset of abnormal uterine bleeding in adolescent girls.

Integral components of the interaction of gonadotropins, steroid hormones, energy metabolism hormones (leptin, insulin), IGF-1, globulin binding sex steroids and uterine volume, taking into account the onset of abnormal uterine bleeding in adolescence, have been identified by factor analysis. Factorial models were built for each group of patients.

The factorial model for patients in Group I consisted of 3 factors¸ which describe 89 % of all variability in the initial data. The factorial model structure is presented in Table 3.

The first factor (F1) explains 44.1 % of the total variance, the second factor explains 29.3 % and the third factor explains 15.6 %. The value of factorial loadings reflects the contribution of each initial characteristics and their relationship with the ultrasound parameters of the

Таблиця 3. Структура факторної моделі взаємовідношення гонадотропних, стероїдних гормонів, гормонів енергетичного обміну та об'єму матки в I групі

Table 3. Structure of the factorial model of the relationship of gonadotropic, steroid hormones, energy metabolism hormones and uterine volume in Group I

Фактор Factors	Інформативність фактора, % Informativeness of the factor, %	Назва змінних Variable name	Факторні навантаження Factor loading
Ф1 F1	44,1	Інсулін Insulin	0,98
		HOMA HOMA	0,95
Ф2 F2	29,3	ФСГ FSH	0,88
		Тестостерон Testosterone	–0,71
		Естрадіол Estradiol	0,89
Ф3 F3	15,6	ІФР-1 IGF-1	0,87
		Лептин Leptin	0,92

Перший фактор (Ф1) пояснює 44,1 % сумарної дисперсії, другий фактор – 29,3 % і третій фактор – 15,6 %. Величина факторних навантажень відображує внесок кожної з вихідних ознак та їх зв'язок з ультразвуковими параметрами матки. Перший фактор, що описує 44,1 % варіабельності змінних, характеризує вплив вуглеводної складової (інсулін та індекс HOMA) на розміри матки.

Другий фактор (Ф2) описує 29,3 % варіабельності вихідних даних і дозволяє виділити блок взаємозв'язку гонадотропних, стероїдних гормонів і ультразвукових параметрів матки. Він підтверджує загальновідомий факт впливу ФСГ і естрадіолу на розміри матки та яєчників [22]. Третій фактор (Ф3) включав такі показники, як ІФР-1 і лептин з факторними навантаженнями 0,89 і 0,92 відповідно. Вони безпосередньо корелювали з розмірами матки та яєчників.

uterus. The first factor describes 44.1 % of the variability between the variables and characterizes the effect of the carbohydrate component (insulin and HOMA index) on the size of the uterus.

The second factor (F2) describes 29.3 % of the variability between the initial data and made it possible to isolate a block of interrelation of gonadotropic, steroid hormones and ultrasound parameters of the uterus. It confirms the well-known fact of the effect that FSH and estradiol has on the size of the uterus and ovaries [22]. The third factor (F3) included such indicators as IGF-1 and leptin with factor loadings of 0.89 and 0.92, respectively. They directly correlated with the size of the uterus and ovaries. Considering that in most case of AUB, an increased size of the uterus was identified, accompanied by increased proliferation of the endometrium, it can be assumed that IGF-1 and leptin, which are associated

З огляду на те, що при АМК ПП у більшості випадків реєструвалися збільшені розміри матки, і це супроводжувалося посиленою проліферацією ендометрія, то можна припустити, що ІФР-1 і лептин, які пов'язані з енергетичним балансом і сприяють проліферації, доповнюють вплив гонадотропних гормонів і впливають на ріст матки і ендометрія, викликаючи їх збільшення.

Побудова факторної моделі для хворих ІІ групи дозволила виділити два фактори, сумарним впливом яких пояснюється 80,4 % усієї дисперсії.

with energy balance and promote proliferation, complement the effect of gonadotropic hormones and affect the growth of the uterus and endometrium, causing their increase.

The construction of a factor model for patients in Group II made it possible to identify 2 factors, the total influence of which explains 80.4 % of the total variance.

This model includes two factors. The first factor (F1) describes 50.7 % of the variability and is associated with leptin (FN 0.86), testosterone (FN 0.83), and FSH with opposite factor loading (FN-0.74). In girls of this group,

Таблиця 4. Структура факторної моделі взаємовідношення гонадотропних, стероїдних гормонів, гормонів енергетичного обміну та об'єму матки у ІІ групі

Table 4. The structure of the factor model of the relationship between gonadotropic, steroid hormones, energy metabolism hormones and uterine volume in group II

Фактор Factors	Інформативність фактора, % Informativeness of the factor, %	Назва змінних Variable name	Факторні навантаження Factor loading
Ф1 F1	50,7	Лептин Leptin	068
		Тестостерон Testosterone	0,83
		ФСГ FSH	–0,74
Ф2 F2	29,7	HOMA HOMA	0,99
		ІФР-1 IGF-1	0,67
		Інсулін Insulin IGF-1	0,96

Дана модель включає два фактори. Перший фактор (Ф1) описує 50,7 % варіабельності та асоційований із лептином (ФН 0,86), тестостероном (ФН 0,83), а також ФСГ із протилежним факторним навантаженням (ФН-0,74). У дівчаток цієї групи рідше, ніж у інших, реєструється збільшення розмірів матки.

Другий фактор (Ф2) включає інсулін (ФН 0,96), ІФР-1 (ФН 0,67) та індекс HOMA (ФН 0,99). Високий рівень інсуліну збільшує біологічну активність ІФР-1, сприяючи проліферації клітин і збільшенню розмірів матки, яєчників, формуванню гіперплазії ендометрія і кістозних змін у яєчниках. Серед пацієнток цієї групи частіше, ніж у двох інших, реєструється наявність кіст яєчників.

У таблиці 5 представлена структура факторної моделі для хворих ІІІ групи, яка описує 73,8 % мінливості представлених даних.

Перший головний чинник (Ф1), що описує 39,1 % варіабельності вихідних даних, є відображенням тісного взаємозв'язку параметрів матки, гонадотропних і стероїдних гормонів, а також впливу ГЗСС на рівень тестостерону. Зниження рівня ГЗСС призводить до збільшення біодоступності тестостерону. Тестостерон, який циркулює в крові в жіночому організмі, може функціонувати як прогормон, здатний до конверсії в 17-β-естрадіол. У процесах, які запускають проліферативні зміни, важливу роль відіграють не самі естрогени, а їх метаболіти, що мають більшу проліферативну активність. Можна припустити, що реалізація цього гормонального ефекту пов'язана

an increase in the size of the uterus is registered less often than in others.

The second factor (F2) includes insulin (FN 0.96), IGF-1 (FN 0.67) and the HOMA index (FN 0.99). High insulin levels increase the biological activity of IGF-1, promoting cell proliferation and an increase in the size of the uterus, ovaries, formation of endometrial hyperplasia and cystic changes in the ovaries. Among the patients of this group, ovarian cysts are recorded more often than in the other two.

Table 5 shows the factor model structure for patients of Group III, describing 73.8 % of the variability of the data presented.

The I main factor (F1), describing 39.1 % of the variability of the initial data, reflects close relationship of the parameters of the uterus, gonadotropic and steroid hormones, as well as the effect SHBG has on testosterone levels. A decrease in the level of SHBG leads to an increase in the bioavailability of testosterone. Testosterone circulating in the blood in the female body can function as a prohormone capable of conversion to 17-β-estradiol. An important role in the processes that trigger proliferative changes is played not by the estrogens themselves, but by their metabolites, which have a greater proliferative activity. It is likely that this hormonal effect is associated with an increase in the size of the uterus, ovaries, and the formation of endometrial hyperplasia. The increased size of the uterus and ovaries is most often noted in this category of girls.

The second factor (F2) describes 21.9 % of the variability between variables and, in the sense of the

Таблиця 5. Структура факторної моделі взаємовідношення гонадотропних, стероїдних гормонів, гормонів енергетичного обміну та об'єму матки в III групі

Table 5. Structure of the factorial model of the relationship of gonadotropic, steroid hormones, energy metabolism hormones and uterine volume in Group III

Фактор Factors	Інформативність фактора, % Informativeness of the factor, %	Назва змінних Variable name	Факторні навантаження Factor loading
Ф1 F1	39,1	ФСГ FSH	0,79
		ЛГ LG	0,63
		Т T	0,79
		ГЗСС SHBG	–0,81
Ф2 F2	21,9	HOMA HOMA	0,88
		Інсулін Insulin	0,86
Ф3 F3	12,8	ІФР-1 IGF-1	0,87
		Естрадіол Estradiol	0,94

зі збільшенням розмірів матки, яєчників, формуванням гіперплазії ендометрія. Саме у цій категорії дівчаток найчастіше відзначаються збільшені розміри матки та яєчників.

Другий фактор (Ф2) описує 21,9 % варіабельності змінних і за вмістом складових, які увійшли до нього, характеризує вплив інсуліну та інсулінорезистентності на розміри матки. Інсулін впливає через свої рецептори або побічно через рецептори ІФР-1 на естрогени, що сприяє активації росту матки та яєчників.

Третій фактор (Ф3) описує 12,8 % варіабельності змінних і включає показники ІФР-1 та естрадіолу. Естрогени індукують експресію ІФР-1, беруть участь у взаємозв'язку між енергетичним обміном і проліферацією епітеліальних клітин.

Представлений математичний аналіз дозволяє довести асоціативний зв'язок гонадотропних, стероїдних гормонів, гормонів енергетичного обміну, ГЗСС і ехографічних параметрів матки у дівчаток-підлітків з АМК, а також його залежність від маніфестації захворювання. Якщо для пацієнток з дебютом захворювання з менархе або в перший рік існування менструальної функції на розміри матки істотно впливають гормони енергетичного обміну (інсулін та індекс HOMA), то для хворих з початком кровотечі після двох років існування менструальної функції розміри матки в першу чергу залежать від взаємодії в системі гонадотропіни – стероїдні гормони.

ВИСНОВКИ

1. Дані ультразвукового дослідження органів малого таза у пацієнток з АМК свідчать про те, що тільки у 35,2 % з них реєструвалися розміри матки і яєчників, відповідні нормативним значенням. Найчастіше фізіологічні параметри матки і яєчників відзначалися у пацієнток з дебютом кровотечі після більш ніж дворічного нормального менструального циклу.

components included in it, characterizes the effect of insulin and insulin resistance on the size of the uterus. Through its receptors or indirectly through IGF-1, insulin affects estrogens, promoting the activation of uterine and ovarian growth.

The third factor (F3), describing 12.8 % of the variability between variables, includes IGF-1 and estradiol. Estrogens induce IGF-1 expression and participate in the relationship between energy metabolism and epithelial cell proliferation.

The mathematical analysis presented allows to demonstrate the associative relationship of gonadotropic, steroid hormones, energy metabolism hormones, SHBG and echographic parameters of the uterus in adolescent girls with AUB, as well as its dependence on the onset of the disorder. Whereas the size of the uterus is significantly affected by the hormones of energy metabolism (insulin and the HOMA index) in patients where the onset of the disease occurs with menarche or in the first year of menstrual function, in patients with the onset of bleeding after two years of menstrual function, the size of the uterus primarily depends on the interactions in the system of gonadotropins and steroid hormones.

CONCLUSIONS

1. The data of pelvic ultrasound examination in patients with AUB indicate that only 35.2 % of them had the size of the uterus and ovaries that corresponded to the standard values. Most often, the physiological parameters of the uterus and ovaries were observed in patients with the onset of bleeding after more than two years of normal menstrual cycle. The increase in the size of the uterus in

Збільшення розмірів матки в молодшій віковій групі відбувалося за рахунок усіх трьох параметрів матки (довжини, ширини і товщини), у старшій групі, як правило, за рахунок довжини матки.

2. У 60 % дівчаток з АМК візуалізувалося збільшення внутрішньоматкового М-ехо, у 32 % виявлялися кісти або персистуючі фолікули, найрідше ці зміни відзначалися у пацієнток із порушеннями менструального циклу за змішаним типом (аномальній матковій кровотечі передували розлади за типом олігоменореї).

3. Структура факторних моделей відображує зв'язки і вплив гонадотропних, стероїдних гормонів, гормонів енергетичного обміну, ІФР-1, ГЗСС на зростання і розміри матки і яєчників у хворих з аномальними матковими кровотечами пубертатного періоду, що виникли в різні терміни від менархе.

4. Ультразвукове дослідження в дитячій гінекології є високоінформативним, неінвазивним методом, що дозволяє оцінити зміни ендометрія та яєчників і може бути використано для підвищення якості діагностики та вирішенні питання про вибір тактики лікувальних заходів.

the younger age group occurred in all three parameters of the uterus (length, width and thickness), while in the older group it involved its length.

2. An enlarged intrauterine M-echo was visualized in 60 % of girls with AUB, cysts or persistent follicles were detected in 32 %, the lowest number of all these changes were observed in patients with mixed-type menstrual irregularities (abnormal uterine bleeding was preceded by oligomenorrhea disorders).

3. The factorial model structure reflects the relationship and influence of gonadotropic, steroid hormones, hormones of energy metabolism, IGF-1, SHBG on the growth and size of the uterus and ovaries in patients with abnormal uterine bleeding during puberty that occurred at different times following menarche.

4. Ultrasound examination in pediatric gynecology is a highly informative, non-invasive method that allows assessing changes in the endometrium and ovaries and may be used to improve the quality of diagnostics and help when deciding on tactics of therapeutic measures.

СПИСОК ВИКОРИСТАНОЇ ЛІТЕРАТУРИ

1. Баранов А. А. Сохранение и укрепление здоровья подростков – залог стабильного развития общества и государства (состояние проблемы). *Вестник Российской академии медицинских наук*. 2014. № 5–6, Т. 69. С. 65–70.
2. Чечулина О. В. Соматическое и репродуктивное здоровье девочек-подростков при синдроме соединительнотканной дисплазии. *Практическая медицина*. 2012. № 9(65). С. 87–91.
3. Faye C. Laing, Sandra J. Allison. US of the Ovary and Adnexa: To Worry or Not to Worry? *Radio Graphics.* 2012. Vol. 32, № 6. P. 1621–1639.
4. Carmina E., Oberfield S. E., Lobo R. A. The diagnosis of polycystic ovary syndrome in adolescents. *American Journal of Obstetrics and Gynecology*. 2010. Vol. 203. P. 201.e1–201.e5.
5. Scott D. Solomon, Fidencio Saldana. Point-of-Care Ultrasound in Medical Education – Stop Listening and Look. *N. Engl. J. Med*. 2014. № 370. P. 1083–1085.
6. Santos X. M., Krishnamurthy R., Bercaw-Pratt J. L., Dietrich J. E. The Utility of Ultrasound and Magnetic Resonance Imaging versus Surgery for the Characterization of Müllerian Anomalies in the Pediatric and Adolescent Population. *Journal of Pediatric and Adolescent Gynecology*. 2012. Vol. 25. P. 181–184.
7. Shayya R., Chang R. J. Reproductive endocrinology of adolescent polycystic ovary syndrome. *BJOG: An International Journal of Obstetrics & Gynaecology*. 2010. Vol. 117. P. 150–155.
8. Yael Pecchioli, Lamide Oyewumi, Lisa M. Allen, Sari Kives. The Utility of Routine Ultrasound in the Diagnosis and Management of Adolescents with Abnormal Uterine Bleeding. *Journal of Pediatric and Adolescent Gynecology*. 2017. Vol. 30. P. 239–242.
9. Hagen C. P., Mouritsen A., Mieritz M. G., Tinggaard J., Wohlfaht C., Fallentin E. et al. Uterine volume and

REFERENCES

1. Baranov AA. Sokhranenye y ukreplenye zdorovia podrostkov-zaloh stabylnoho razvytyia obshchestva y hosudarstva (sostoianye problemy). [Preserving and strengthening the health of adolescents is the key to the stable development of society and the state (the state of the problem)]. *Bulletin of the Russian Academy of Medical Sciences.* 2014;5–6(69):65–70. (In Russian).
2. Chechulyna OV. Somatycheskoe y reproduktyvnoe zdorove devochek-podrostkov pry syndrome soedynytelnotkannoi dysplazyy. [Somatic and reproductive health of adolescent girls with connective tissue dysplasia syndrome]. *Practical medicine*. 2012;9(65):87–91. (In Russian).
3. Faye C. Laing, Sandra J. Allison. US of the Ovary and Adnexa: To Worry or Not to Worry? *Radio Graphics.* 2012;32(6):1621–39. (In English).
4. Carmina E, Oberfield SE, Lobo RA. The diagnosis of polycystic ovary syndrome in adolescents. *American Journal of Obstetrics and Gynecology* 2010;203:201.e1–201.e5. (In English).
5. Scott D. Solomon, Fidencio Saldana. Point-of-Care Ultrasound in Medical Education – Stop Listening and Look. *N. Engl. J. Med*. 2014;370:1083–5. (In English).
6. Santos XM, Krishnamurthy R, Bercaw-Pratt JL, Dietrich JE. The Utility of Ultrasound and Magnetic Resonance Imaging versus Surgery for the Characterization of Müllerian Anomalies in the Pediatric and Adolescent Population. *Journal of Pediatric and Adolescent Gynecology.* 2012;25:181–4. (In English).
7. Shayya R, Chang RJ. Reproductive endocrinology of adolescent polycystic ovary syndrome. *BJOG: An International Journal of Obstetrics & Gynaecology*. 2010;117:150–5. (In English).
8. Yael Pecchioli, Lamide Oyewumi, Lisa M. Allen, Sari Kives. The Utility of Routine Ultrasound in the Diagnosis and Management of Adolescents with Abnormal Uterine Bleeding. *Journal of Pediatric and Adolescent Gynecology*. 2017;30:239–42. (In English).

endometrial thickness in healthy girls evaluated by ultrasound (3-dimensional) and magnetic resonance imaging. *Fertility and sterility*. 2015. № 104(2). P. 452–459.
10. Maryam Razzaghy Azar, Fariba Ghasemi, Farideh Hallaji, Abbas Ghasemi, Mehdi Ghasemi. Sonographic measurement of uterus and ovaries in premenarcheal healthy girls between 6 and 13 years old: Correlation with age and pubertal status. *Journal of Clinical Ultrasound*. 2011. Vol. 39. P. 64–73.
11. Levine D., Brown D. L., Andreotti R. F., Benacerraf B., Benson C. B. et al. Management of Asymptomatic Ovarian and Other Adnexal Cysts Imaged at US: Society of Radiologists in Ultrasound Consensus Conference Statement. *Radiology*. 2010. Vol. 256, № 3. P. 934–954.
12. Чернуха Г. Е., Думанский М. Р. Современные представления о гиперплазии эндометрия. *Акушерство и гинекология*. 2013. № 3. С.26–32.
13. Chandra V., Kim J. J., Benbrook D. M., Dwivedi A., Rai R. Therapeutic options for management of endometrial hyperplasia. *J. Gynecol. Oncol*. 2016. № 27(1). 8 p.
14. Дынник В. А., Щербина Н. А., Дынник А. А. Особенности гормонального обеспечения аномальных маточных кровотечений в подростковом возрасте в современном социуме и негормональные методы их лечения. *Здоровье женщины*. 2014. № 5. С. 136–140.
15. Дынник В. А., Сулима Т. Н. Характер гипоталамо-гипофизарно-гонадных взаимоотношений при различных клинических вариантах течения пубертатных маточных кровотечений. *Акушерство и гинекология*. 2013. № 12. С. 102–107.
16. Уварова Е. В. Аномальные маточные кровотечения пубертатного периода. *Репродуктивное здоровье детей и подростков*. 2013. № 3(50). С. 73–87.
17. Дынник В. А., Щербина Н. А., Дынник А. А. Взаимосвязь отдельных звеньев репродуктивной системы с гормонами энергетического обмена при аномальных маточных кровотечениях в подростковом возрасте. *Акушерство и гинекология*. 2018. № 2. С. 102–107. DOI: https://doi.org/10.18565/AIG.2018.2.102–107
18. Peter A. Sanderson, Hilary O. D. Critchley, Alistair R. W. Williams, Mark J. Arends, Philippa T. K. Saunders New concepts for an old problem: the diagnosis of endometrial hyperplasia. *Human Reproduction Update*. 2017. Vol. 23. P. 232–254.
19. Шахламова М. Н., Исаева Э. А., Панкратов В. В. Этиология и патогенез гиперпластических процессов эндометрия в постменопаузе. *Вопросы гинекологии, акушерства и перинатологии*. 2011. Т. 10, № 4. С. 76–84.
20. Mihm M., Gangooly S., Muttukrishna S. The normal menstrual cycle in women. *Animal Reproduction Science*. 2011. Vol. 124. P. 229–236. DOI: https://doi.org/10.1016/j.anireprosci.2010.08.030
21. Диннік В. О. Динаміка гормональних показників гіпофізарно-гонадної системи у хворих на пубертатні маткові кровотечі залежно

9. Hagen CP, Mouritsen A, Mieritz MG, Tinggaard J, Wohlfaht C, Fallentin E. et al. Uterine volume and endometrial thickness in healthy girls evaluated by ultrasound (3-dimensional) and magnetic resonance imaging. *Fertility and sterility.* 2015;104(2):452–9. (In English).
10. Maryam Razzaghy Azar, Fariba Ghasemi, Farideh Hallaji, Abbas Ghasemi, Mehdi Ghasemi. Sonographic measurement of uterus and ovaries in premenarcheal healthy girls between 6 and 13 years old: Correlation with age and pubertal status. *Journal of Clinical Ultrasound*. 2011;39:64–73. (In English).
11. Levine D, Brown DL, Andreotti RF, Benacerraf B, Benson CB. et al. Management of Asymptomatic Ovarian and Other Adnexal Cysts Imaged at US: *Society of Radiologists in Ultrasound Consensus Conference Statement. Radiology.* 2010;256(3):934–54. (In English).
12. Chernukha HE, Dumanskyi MR. Sovremennye predstavlenyia o hyperplazyy endometryia. [Modern ideas about endometrial hyperplasia]. *Akusherstvo y hynekolohyia.* 2013;3:26–32. (In Russian).
13. Chandra V, Kim JJ, Benbrook DM, Dwivedi A, Rai R. Therapeutic options for management of endometrial hyperplasia. *J. Gynecol. Oncol*. 2016;27(1):8. (In English).
14. Dynnyk VA, Shcherbyna NA, Dynnyk AA. Osobennosty hormonalnoho obespechenyia anomalnykh matochnykh krovotechenyi v podrostkovom vozraste v sovremennom sotsyume y nehormonalnye metody ykh lechenyia. [Features of hormonal supply of abnormal uterine bleeding in adolescence in modern society and non-hormonal methods of their treatment]. *Woman health*. 2014;5:136–40. (In Russian).
15. Dynnyk VA, Sulyma TN. Kharakter hypotalamo-hypofyzarno-honadnykh vzaymootnoshenyi pry razlychnykh klynycheskykh varyantakh techenyia pubertatnykh matochnykh krovotechenyi. [The nature of the hypothalamic-pituitary-gonadal relationship in various clinical variants of the course of pubertal uterine bleeding]. *Obstetrics and gynecology*. 2013;12:102–7. (In Russian).
16. Uvarova EV. Anomalnye matochnye krovotechenyia pubertatnoho peryoda. [Abnormal uterine bleeding during puberty]. *Reproductive health of children and adolescents*. 2013;3 (50):73–87. (In Russian).
17. Dynnyk VA, Shcherbyna NA, Dynnyk AA. Vzaymosviaz otdelnykh zvenev reproduktyvnoi systemy s hormonamy enerhetycheskoho obmena pry anomalnykh matochnykh krovotechenyiakh v podrostkovom vozraste. [The relationship of individual links of the reproductive system with hormones of energy metabolism in abnormal uterine bleeding in adolescence]. *Obstetrics and gynecology.* 2018;2:102–7. (In Russian). DOI: https://doi.org/10.18565/AIG.2018.2.102–107
18. Peter A. Sanderson, Hilary OD. Critchley, Alistair RW. Williams, Mark J. Arends, Philippa TK. Saunders New concepts for an old problem: the diagnosis of endometrial hyperplasia. *Human Reproduction Update.* 2017;23:232–54. (In English).
19. Shakhlamova MN, Ysaeva EA, Pankratov VV. Etyolohyia y patohenez hyperplastycheskykh

від ефективності застосування негормональної терапії. *Здоровье женщины*. 2009. № 2. С. 151–154.
22. Hart R., Sloboda D. M., Doherty D. A., Norman R. J. et al. Prenatal Determinants of Uterine Volume and Ovarian Reserve in Adolescence. *The Journal of Clinical Endocrinology & Metabolism*. 2009. Vol. 94. P. 4931–4937. DOI: https://doi.org/10.1210/jc.2009-1342.

protsessov endometryia v postmenopauze. [Etiology and pathogenesis of endometrial hyperplastic processes in postmenopausal women]. *Questions of gynecology, obstetrics and perinatology*. 2011;10(4):76–84. (In Russian).
20. Mihm M, Gangooly S, Muttukrishna S. The normal menstrual cycle in women. *Animal Reproduction Science*. 2011;124:229–36. (In English). DOI: https://doi.org/10.1016/j.anireprosci.2010.08.030
21. Dynnik VO. Dynamika hormonalnykh pokaznykiv hipofizarno-honadnoi systemy u khvorykh na pubertatni matkovi krovotechi zalezhno vid efektyvnosti zastosuvannia nehormonalnoi terapii. [Dynamics of hormonal parameters of the pituitary-gonadal system in patients with pubertal uterine bleeding depending on the effectiveness of non-hormonal therapy]. *Woman health*. 2009;2:151–4. (In Ukrainian).
22. Hart R, Sloboda DM, Doherty DA, Norman RJ. et al. Prenatal Determinants of Uterine Volume and Ovarian Reserve in Adolescence. *The Journal of Clinical Endocrinology & Metabolism.* 2009;94:4931–7. (In English). DOI: https://doi.org/10.1210/jc.2009-1342

Конфлікт інтересів

Автори заявляють про відсутність конфлікту інтересів.

Conflict of interest

The authors declare no conflict of interest.

Інформація про фінансування

Фінансування видатками Державного бюджету України.

Funding information

Financing by expenditures of the state budget of Ukraine.

ВІДОМОСТІ ПРО АВТОРІВ

Диннік Вікторія Олександрівна – доктор медичних наук, заступник директора з наукової роботи Державної установи «Інститут охорони здоров'я дітей та підлітків Національної академії медичних наук України»; пр-т Ювілейний, буд. 52а, м. Харків, Україна, 61053;

e-mail: viktoriadynnik@gmail.com

тел. +38(0572) 62-70-71; 050-973-63-61.

Внесок автора: *ідея, планування, концепція дослідження, формулювання актуальності, мети та висновків статті, наукове редагування тексту.*

Диннік Олександра Олексіївна – кандидат медичних наук, доцент Харківського національного медичного університету, кафедра акушерства і гінекології № 1; вул. Малиновська, буд. 4, м. Харків, Україна, 61001;

e-mail: dynunja15@gmail.com

Внесок автора: *розробка дизайну дослідження, збір наукових публікацій за темою статті, аналіз даних, інтерпретація результатів, підготовка тексту рукопису.*

INFORMATION ABOUT THE AUTHORS

Dynnik Victoria Oleksandrovna – MD, Deputy Director (Scientific Director) State Organization "Institute for Children and Adolescents Health Care of the NAMS of Ukraine"; 52a, Yubileynyiy Avenue, Kharkiv, Ukraine, 61153;

e-mail: viktoriadynnik@gmail.com

tel.: (0572) 62-70-71; 050-973-63-61.

Author's contribution: *idea, planning, research concept, formulation of relevance, purpose and conclusions of the article, scientific text editing.*

Dynnik Oleksandra Oleksiivna – PhD, assistant professor, Kharkiv National Medical University Department of Obstetrics and Gynecology № 1; 4, Malinovska Str., Kharkiv, Ukraine, 61001;

e-mail: dynunja15@gmail.com

Author's contribution: *development of research design, collection of scientific publications on the topic of the article, data analysis, interpretation of results, preparation of the manuscript text.*